住居用酸性洗剤の飲用で胃前庭部短軸方向に線状潰瘍を発症した1例

町立大淀病院内科
山路國弘，後一　肇，川野貴弘，西岡久之
久我由紀子，丸山直樹，団野大介
京田有輔，中川陽子，西浦公章

奈良県立医科大学総合医療・病態検査学教室
藤本眞一

A CASE OF CORROSIVE LINEAR GASTRIC ULCER ON THE ANTRUM DEVELOPING IN AN AXIAL DIRECTION CAUSED BY INGESTION OF DOMESTIC ACIDIC DETERGENT

KUNIHIRO YAMAJI, HAJIME GOICHI, TAKAHIRO KAWANO, HISAYUKI NISHIOKA, YUKIKO KUGA, NAOKI MARUYAMA, DAISUKE DANNO, YUSUKE KYODA, YOKO NAKAGAWA and KIMIAKI NISHIURA
Department of Internal Medicine, Oyodo Municipal Hospital

SHINICHI FUJIMOTO
Department of Integrated Medicine and Clinico-Laboratory Diagnostics, Nara Medical University
Received February 14, 2000

Abstract: A case of corrosive linear gastric ulcer on the antrum developing in the short axial direction caused by ingestion of domestic acidic detergent is reported. The patient was a 49-year-old woman without any psychiatric diseases, but had been suffering from a depressive state since her father died in June of 1998. On June 19, 1999, she was admitted to Oyodo Municipal Hospital as an emergency because she had ingested about 50 ml of a domestic acidic detergent with the intention to commit suicide. Gastrointestinal fiberscopy(GIF)on admission revealed severe erosions in the entire stomach but few abnormal findings in the esophagus. We initiated fasting therapy and intravenous high calory infusion therapy, and began to inject antibiotics and H_2 blockers. GIF on the 11th day after admission showed severe redness from the lower part to the antrum of the stomach and a long linear ulcer on the short axis direction of the greater curve on the antrum, but no abnormal findings in the esophagus and the duodenum. GIF on the 18th day after admission indicated improvement in the long linear ulcer on the antrum, and the patient was discharged on July 13. (奈医誌. J. Nara Med. Ass. **51**, 128～132, 2000)

Key words: corrosive gastric ulcer, acidic detergent

はじめに

腐蝕性損傷による胃炎や胃潰瘍は，該当症例の約28.9％が食道病変を合併している[1]．Steigmann & Dolehide[2]によると，腐蝕性薬物による損傷の部位や程度，ならびに後遺症は，その薬物の性状・量・濃度，嚥下の仕方，および飲用直後の治療などで異なるという．また，腐蝕性損傷による胃炎や胃潰瘍は，幼・小児では誤飲によるもの，成人では自殺を目的としたものの頻度が高い．

今回著者らは，自殺を目的とした住居用酸性洗剤の飲用で前庭部大彎の短軸方向に長い線状潰瘍を発症したが，食道の粘膜には損傷が認められなかった症例を経験したので，若干の文献的考察を加えて報告する．

症　例

患　者：49歳，女性．

主　訴：薬物中毒，咽頭痛，および腹痛．

既往歴：特記事項はない．

家族歴：特記事項はない．

現病歴：平成10年6月13日に父親を亡くしており，その頃からうつ傾向にあった．平成11年6月19日に自殺を目的として住居用酸性洗剤(サンポール®)を50 ml程度飲用したが，咽頭痛と腹痛を訴えて近医を受診した．興奮状態であったので鎮静剤が投与されてから，当科に緊急入院した．

入院時身体所見：身長151 cm，体重47 kg．血圧102/50 mmHg，脈拍66/分，整．体温36.2℃．意識状態JCS 100．結膜に貧血と黄染を認めない．表在リンパ節を触知しない．心音は純で，心雑音を聴取しない．呼吸音は正常肺胞音で，副雑音を聴取しない．腹部は平坦・軟で，肝・脾・腎を触知しない．下腿に浮腫を認めない．

入院時検査成績：血液学検査では軽度の白血球増多，血液生化学検査ではCPKと血中アミラーゼに軽度の上昇が認められた．一方，CRPは陰性であった(Table 1)．

上部消化管内視鏡検査所見：(6月19日)；胃全体に高度のびらんが認められるが，食道粘膜は損傷されていなかった(Fig. 1)．(6月29日)；胃体下部から前庭部に

Table 1. Laboratory data on admission

Urinalysis			LDH	328	IU/l
pH	8.0		T-bil	0.6	mg/dl
Protein	(−)		BUN	13.8	mg/dl
Glucose	(−)		Scr	0.7	mg/dl
Ketone body	(1+)		CK	257	IU/l
Occult blood	(2+)		S-Amy	292	IU/l
Urobilinogen	normal range		BS	119	mg/dl
			Na	140	mEq/l
Hematology			K	4.0	mEq/l
WBC	12,800	/μl	CL	102	mEq/l
RBC	419万	/μl			
Hb	12.7	g/dl	Arterial blood gas analysis (room air)		
Ht	38.8	%	pH	7.372	
Plt	22.1万	/μl	Pco_2	38.0	mmHg
ESR	30 mm/1hr		Po_2	91.1	mmHg
CRP	(−)		HCO_3^-	22.0	mmol/l
			BE	−2.3	mmol/l
Blood biochemistry			Sao_2	96.8	%
TP	6.3	g/dl			
GOT	31	IU/l			
GPT	9	IU/l			

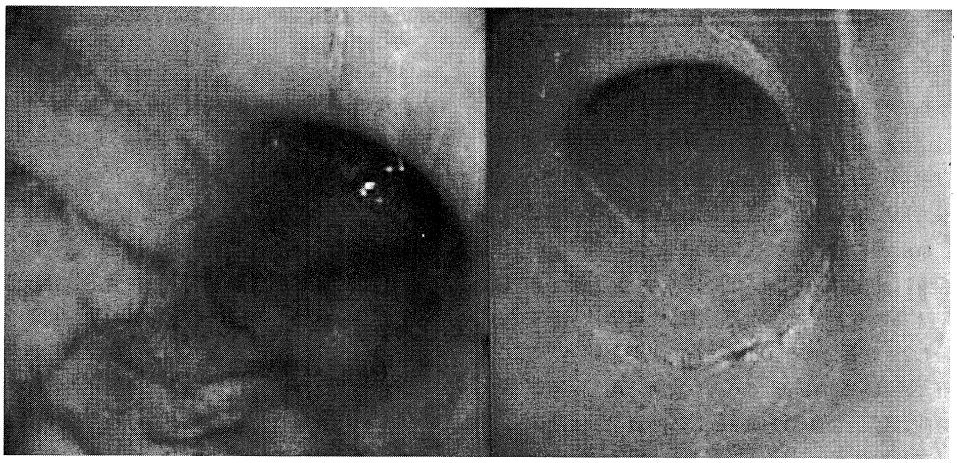

Fig. 1. Gastrointestinal fiberscopic findings on admission.

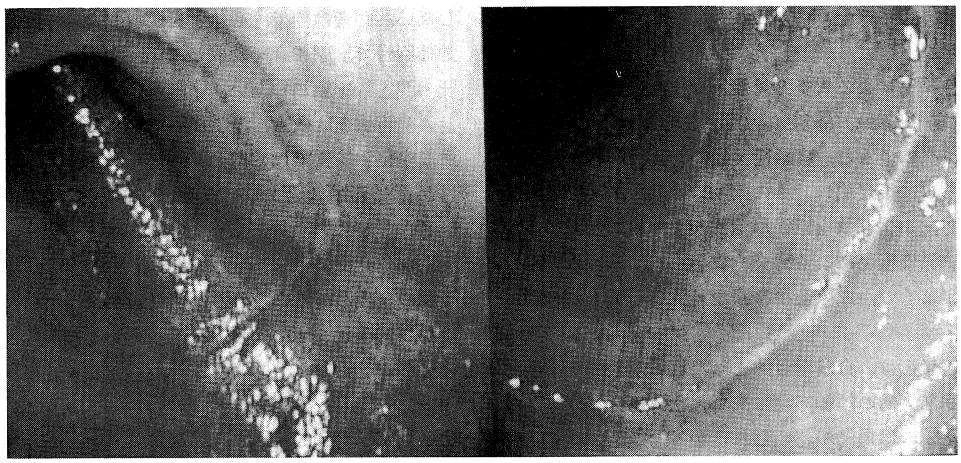

Fig. 2. Gastrointestinal fiberscopic findings on the 11th day after admission.

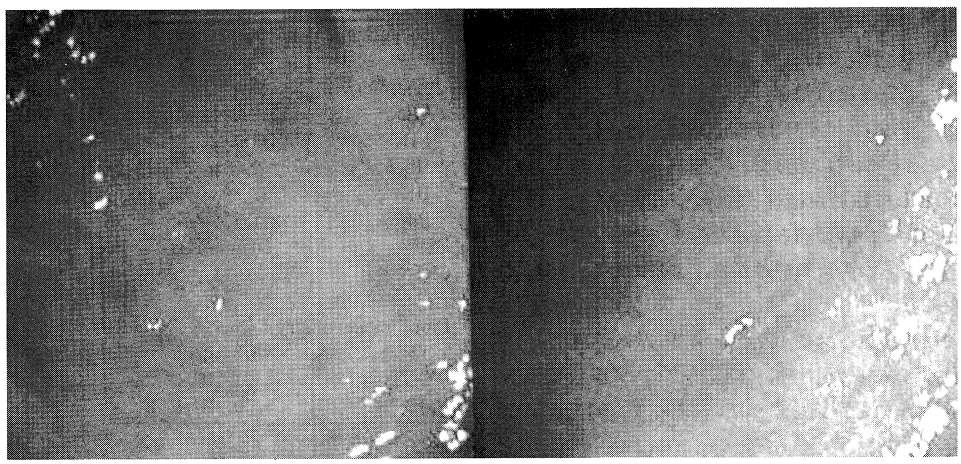

Fig. 3. Gastrointestinal fiberscopic findings on the 18th day after admission.

かけての強い発赤と胃前庭部大彎の短軸方向に延びる線状潰瘍(H_1 stage)が認められるが，食道と十二指腸球部の粘膜は損傷されていなかった(Fig. 2).（7月6日）；胃前庭部大彎の短軸方向に延びる線状潰瘍は非常に浅い潰瘍(H_2 stage)に改善していた(Fig. 3).

入院後経過：初期治療としての完全中心静脈栄養法(IVH)を実施のうえ，抗生物質と H_2 受容体拮抗薬の投与を開始した．6月29日の上部消化管内視鏡検査所見に胃体下部から前庭部にかけての強い発赤と胃前庭部大彎の短軸方向に延びる線状潰瘍(H_1 stage)が認められたが，食道と十二指腸球部の粘膜は損傷されていなかったので，6月30日から経口摂取を開始した．7月6日の上部消化管内視鏡検査所見に胃前庭部大彎の短軸方向に延びる線状潰瘍は H_2 stage に改善していたので，7月13日に退院した．

考　　察

1．腐蝕性薬物飲用後の上部消化管内視鏡検査所見

腐蝕性薬物による損傷の治療方針の決定や予後の予測には，上部消化管の障害部位ならびに障害の程度を正確に把握することが重要になる．この腐蝕性薬物による損傷の病態の把握には，比較的安全な検査法である内視鏡検査が有用とされる[3]．香川[4]は，腐蝕性薬物服用早期での胃内視鏡所見を検討し，発赤腫脹(35.0％)，出血性び

らん(33.3％)，びらんと潰瘍の合併(15.0％)，赤色粘膜(3.3％)，灰白色粘膜(3.3％)，および黒色粘膜(10.0％)という多彩な病変が認められたと報告している．ただし，損傷が高度の症例では，内視鏡の挿入を損傷の口側端にとどめなければならない[5]．

先の香川[4]は，塩酸を経口投与してウサギに腐蝕性胃炎を作製し，経時的に観察している．塩酸投与1時間後には胃粘膜全域に発赤腫脹と点状・斑状の凝血塊の付着が認められており，24時間後には粘膜の腫脹がより顕著になって赤色粘膜斑を伴う黒色の凝血塊が付着した部位も一部にみられ，48時間後には粘膜の腫脹が顕著な部位は厚い白苔に覆われた．4日後には同部位は陥凹し，底部に白苔が付着した潰瘍が形成された．潰瘍は，5日後に，治癒傾向を示し，10日後には瘢痕化した．

飲用された腐蝕性薬物は胃が空虚な場合には胃体と胃角を不規則に流れて胃前庭部に溜まるので，同部位に腐蝕性病変が形成される．胃内に食物が存在する場合には，胃体小彎に沿って前庭部に流れ込んで内容物で希釈されるので[2]，胃前庭部に腐蝕性病変が形成されない．本例は，入院時の上部消化管内視鏡検査所見に胃全体のびらん，第11病日には胃体下部から前庭部にかけての強い発赤と胃前庭部大彎の短軸方向に延びる線状潰瘍(H_1 stage)が認められたことから，香川[4]の臨床知見や動物実験での成績に一致していると考えられる．さらに，病変が主として胃体下部から前庭部の大彎側に認められたことから，腐蝕性薬物は胃が空虚な時に服用されたものと推測される．

2．腐蝕性薬物飲用による上部消化管病変の病態

酸やアルカリなどの腐蝕物質は，幼・小児では誤飲，成人では自殺の目的で飲用されることが多い[2]．本例は，主成分としての塩酸を9～9.5％含有する住居用酸性洗剤を自殺を目的として飲用したものである．一般に，アルカリ性腐蝕性薬物による上部消化管病変が主として食道であるのに対し[6~8]，酸性腐蝕性薬物による病変は症例の80～90％が食道でなく，本例のように胃，特に幽門前庭部で発症するとされている[9,10]．その原因としては，食道の扁平上皮は酸に対して抵抗が強いことや，酸の食道通過時間が短いことが考えられる[10,11]．また，腐蝕性薬物は飲用後に胃内部へ小彎に沿って入り，強い幽門痙攣を惹起するので，同薬物が幽門前庭部に貯留しやすくなる[10,11]．酸性腐蝕性胃炎および胃潰瘍の病理組織所見は主として凝固壊死から成り，その病変の程度は火傷がⅠ度からⅢ度まで分類されるのと同様に，胃粘膜にとどまるものから胃穿孔に至るものまでさまざまである[10]．病変の浸達程度は，胃内容物の量，酸の濃度・量，および胃粘膜との接触時間によるとされる[12]．本例では，胃体下部から前庭部にかけての強い発赤と胃前庭部大彎の短軸方向に延びる線状潰瘍(H_1 stage)を発症したにもかかわらず，これらの病変はほぼ完全に治癒した．飲用した塩酸の濃度が低いことと，服用した量が約50 mlの比較的少量であったことがその理由と思われる．一方，飲用した塩酸の濃度が高く，しかも量が多い場合は，短軸方向に延びる多数の線状潰瘍が発症し，治癒過程で胃前庭部が狭窄する症例も出現する[2,10]．

腐蝕性薬物の飲用による合併症は，早期ではショック，喉頭浮腫，気管支炎に加え，食道・胃穿孔とそれらに随伴する縦隔炎や腹膜炎などがある．晩期合併症としては，食道や胃の狭窄があるが，幽門狭窄は飲用約3週後から4カ月以内に出現するとされている[10]．また，食道癌および胃癌を発症する可能性もある[13~17]．したがって，本例も狭窄の発生や癌化の検索のために上部消化管内視鏡検査による長期の経過観察が必要になる．

3．腐蝕性薬物飲用症例の治療

佐藤[18]によると，腐蝕性薬物飲用時の初期治療の注意点として，1）吐かせてはいけない，2）原則として胃洗浄をしてはならない，3）吸着剤として活性炭は無効である，4）中和熱が発生して火傷を悪化させることや，大量のガスが発生するので，腐蝕性薬物を中和しようと考えてはいけない，5）下剤を投与しない，などが挙げられる．

初期治療法としては，IVHを施行する．重症食道炎や喉頭浮腫の強い症例には，プレドニゾロン40～60 mg/日を10日間投与し，以後，漸減する．また，抗生物質とH_2受容体拮抗薬を点滴で10日間投与する．本例は，IVHの施行に加え，抗生物質・H_2受容体拮抗薬の点滴で，胃体下部から前庭部にかけての強い発赤と胃前庭部大彎の短軸方向に延びる線状潰瘍を発症したにもかかわらず，ほぼ完全に治癒した．

ま　と　め

住居用酸性洗剤飲用で前庭部大彎の短軸方向に長い線状潰瘍を発症したが，治療が奏効して完治し得た症例を経験したので報告した．

本論文の要旨は，第160回日本内科学会近畿地方会(1999年12月，大阪)で発表した．

ご校閲を賜わりました奈良県立医科大学第1内科学教室土肥和紘教授に深甚なる謝意を捧げます．

文 献

1) **Postlethwait, R. W.**：Chemical burns of the esophagus. Surg. Clin. North Am. **63**：915-924, 1983.

2) **Steigmann, F.** and **Dolehide, R. A.**：Corrosive (acid)gastritis. Management of early and late cases. N. Engl. J. Med. **254**：981-986, 1956.

3) **Sugawa, C., Mullins, R. J., Lucas, C. E.** and **Leibold, W. C.**：The value of early endoscopy following caustic ingestion. Surgery, Gynecology & Obstetrics. **153**：553-556, 1981.

4) **香川隆男**：急性期腐蝕性胃炎における内視鏡検査の意義. 日医大誌. **57**：547-555, 1990.

5) **大井龍司, 小松和久, 加藤博孝**：腐蝕性薬剤による食道狭窄. 小児外科. **17**：839-844, 1985.

6) **大井龍司, 望月 原, 沢 直哉, 林 富, 島貫政昭, 葛西森夫**：腐蝕性食道狭窄症. 小児外科. **14**：321-326, 1982.

7) **椎木滋雄, 木村隆信, 関 裕次, 戸田佐登志, 守安文明, 半田祐彦, 折田薫三**：高度な腐蝕性食道胃十二指腸狭窄症の1治療例. 外科. **46**：316-318, 1984.

8) **沖津 宏, 松島 康, 佐藤 滋, 輿石義彦, 木村幸三郎, 早田義博**：非開胸食道抜去を施行した食道良性疾患の2例. 日胸外会誌. **36**：2310-2314, 1988.

9) **村上隼夫, 久保田次郎, 土屋 潔, 西村治男, 牛首文隆, 渥美 清, 関 真理, 伊藤忠弘**：経過を観察しえた自動車用バッテリー液誤飲による腐蝕性胃炎(胃潰瘍)の1例. 胃と腸. **18**：897-901, 1983.

10) **Gimmon, Z.** and **Durst, A. L.**：Acid corrosive gastritis. A plea for delayed surgical approach. Am. J. Surg. **141**：381-383, 1981.

11) **Fisher, R. A,, Eckhauser, M. L.** and **Radivoyevitch, M.**：Acid ingestion in an experimental model. Sergery, Gynecology & Obstetrics. **161**：91-99, 1985.

12) **Allen, R. E., Thoshinsky, M. J., Stallone, R. J.** and **Hunt, T. K.**：Corrosive injuries of the stomach. Arch. Surg. **100**：409-413, 1970.

13) **中山隆市, 青木明人, 岡芹繁夫, 木村嘉憲, 工藤学而, 豊田 元, 別所 隆, 伊藤豊彦, 笠島 学, 小川泰正, 舟橋喬一, 玉村一雄, 島潟親雄**：腐蝕性食道狭窄における食道癌症例の検討. 日胸外会誌. **24**：47-55, 1976.

14) **中山隆市, 青木明人, 岡芹繁夫, 木村嘉憲, 別所隆, 浅越辰男, 中田宗彦, 田代征夫, 倉持 茂**："腐蝕性食道狭窄と食道癌"—自験例2例を含む本邦報告8例の検討を中心に—. 日外会誌. **84**：1094-1100, 1983.

15) **Appelqvist, P.** and **Salmo, M.**：Lye corrosion carcinoma of the esophagus. A review of 63 cases. Cancer. **45**：2655-2658, 1980.

16) **Hopkins, R. A.** and **Postlethwait, R. W.**：Caustic burns and carcinoma of the esophagus. Ann. Surg. **194**：146-148, 1981.

17) **Goldman, L. P.** and **Weigert, J. M.**：Corrosive substance ingestion：A review. Am. J. Gastroenterol. **79**：85-90, 1984.

18) **佐藤重仁**：工業用品中毒. 綜合臨牀. **37**：1680-1682, 1988.