

特別講演

座長 奈良県立医科大学 病理診断学講座 藤井 智美

「悪性体腔液の細胞診断の strategy

～細胞形態からどこまで原発巣に迫れるか?～

神戸大学大学院 医学研究科 地域連携病理学 特命教授 河原 邦光 先生
(ご講演時のご所属：大阪はびきの医療センター 医務局長)

悪性体腔液の細胞診には、他の領域の細胞診とは異なった5つの点がある。第1は体腔液が貯留していること自体が異常な状態で、対比すべき正常状態がない点である¹。第2は病理組織学的な裏づけがとれない場合が多く、診断の妥当性の検証が難しい点である¹。第3は体腔液中に悪性細胞がみられた場合には、そのほとんどが転移性腫瘍(がん性漿膜炎)であり、細胞診の目的の一つである癌の早期発見に寄与することが出来ない点である¹。第4は、体腔液中の悪性細胞は、原発巣と必ずしも同様ではなく、その細胞形態から原発巣を推定することが困難な場合が多い点である¹。第5は、近年、本邦において、第二次世界大戦後に、大量に輸入され消費された石綿による健康被害として、中皮腫患者が急激な増加を示しているが、その確定診断において、かつては病理組織による診断が必須であったが、今日では、免疫細胞化学・組織化学(免疫染色)や fluorescence in situ hybridization (FISH) の併用によって、採取検体が体腔液単独で病理組織が採取されていない場合にも、中皮腫の確定診断が可能な時代になった点である^{2,3,4}。

これらの診断に際しての厳しい状況があるにも関わらず、他領域と同様に、原発巣や組織型の確定を含む正確な細胞診断が、治療選択や予後判定のために求められるため、体腔液細胞診は、携わるものにとって負担の多い業務となっているようである。

体腔液中の悪性細胞は、先述したように大部分

が転移性腫瘍であるため、その原発巣の確定は必要である (Fig. 1)。演者は、悪性体腔液の細胞診に際して、転移性腫瘍が疑われた場合には、A. 臨床事項、B. 組織型、C. 背景、D. 細胞出現様式、E. 細胞形態の5段階で^{5,6,7,8,9,10,11} (Fig. 2)、原発巣の推定を、特殊染色や免疫組織化学を実施する前に行っている。今回の講演では、これらの転移性腫瘍の原発巣の推定の5段階を中心に、鑑別となる反応性中皮、中皮腫、腫瘍性血液細胞^{5,6,7,8,9,10,11}についても概説し、細胞形態から見た悪性体腔液の細胞診断の strategy についてお話した。

参考文献

1. 廣川満良ら：体腔液における原発不明癌の形態学的アプローチ. 日本病理学会 中国四国支部業務委員会編, 第6回日本病理学会中国四国支部細胞診講習『リンパ節・体腔液の細胞診』ハンドアウト, 2007, II -6-1 ~ II -6-6
2. 河原邦光:悪性中皮腫の細胞像—中皮腫細胞診評価ワーキンググループの報告をふまえて— 日本臨床細胞学会雑誌 2018, 57 : 101-108
3. 悪性胸膜中皮腫病理診断の手引き 第1.0版 2013年10月1日 日本肺癌学会 編 <https://www.haigan.gr.jp/uploads/files/photos/647.pdf>
4. 河原邦光. X. 体腔液 A. 体腔液細胞診の基本 三上芳喜編：細胞診アトラス 細胞・組

体腔液中の異型細胞の評価のアルゴリズム

文献6に加筆

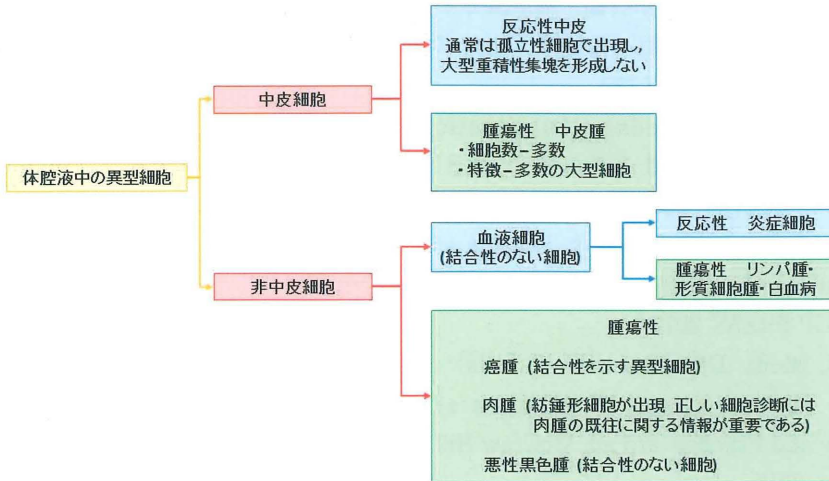


Fig.1 体腔液中の異型細胞の評価のアルゴリズム

第1段階で中皮か非中皮由来かを鑑別する。中皮由来の場合は、反応性か中皮腫かを鑑別する。非中皮細胞の場合は、血液細胞由来か否かを判定する。非血液細胞由来の腫瘍細胞の場合は Fig.2 にて原発巣を推定する。

悪性体腔液中の転移性腫瘍の原発巣推定の5段階

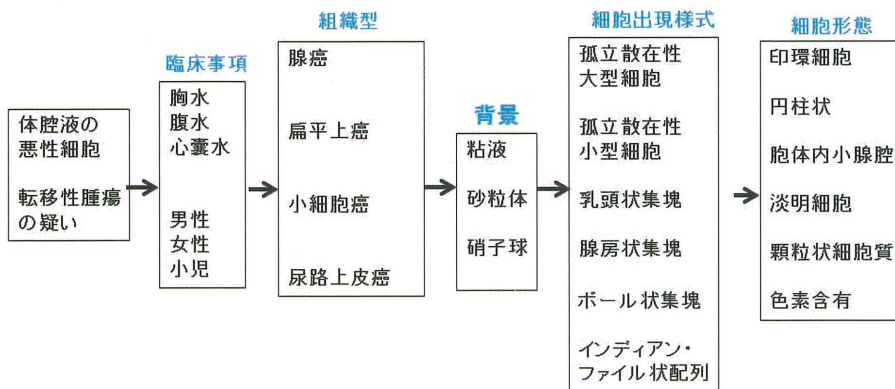


Fig.2 悪性体腔液中の転移性腫瘍の原発巣推定の5段階

悪性体腔液中の転移性腫瘍細胞を、臨床事項、組織型、背景、細胞出現様式、細胞形態から総合的に考えて、原発巣を推定する。

織相関と最適なマネジメントのために 文光堂, 2021, 東京, 274-285

5. 亀井敏昭、伊藤仁、岡輝明 ほか：体腔液. 公益社団法人日本臨床細胞学会編、細胞診ガイドライン4 呼吸器・胸腺・体腔液・リンパ節, 金原出版, 2015, 117-139
6. Gray W, Kocjan G (eds) : Diagnostic Cytopathology, 3rd ed, Churchill Livingstone Elsevier, 2010
7. Demay RM (eds) ; The Art & Science of Cytopathology, Exfoliative Cytology, 2nd ed, Voll, ASCP PRESS, 2012
8. Ramzy I, Mody DR, Laucirica R (eds) : Clinical Cytopathology Fundamental Principles and Practice, 3rd ed. McGraw-Hill Education, 2018
9. Cibas ES, Ducatman BS (eds) : Cytology Diagnostic principles and Clinical Correlates, 4th ed, Elsevier Saunders, 2014
10. Bibbo M, Wilbur DC (eds) ; Comprehensive Cytopathology, 4th ed, Elsevier Saunders, 2015
11. 亀井敏昭 中皮腫診断での体腔液細胞診の特徴と考え方 (井内康輝編) 石綿関連疾患の病理とそのリスクコミュニケーション, 篠原出版新社, 2015, 東京, 103-112