奈医誌. (J. Nara Med. Ass.) **42**, 519～522, 平3

鼠径ヘルニア根治術後に発生した腹腔内尿浸潤の1例

奈良県立医科大学泌尿器科学教室
田中宣道, 大園誠一郎, 平山暁秀, 安川元信,
丘田英人, 岩井哲郎, 平尾佳彦, 岡島英五郎

奈良県立医科大学第1外科学教室
渡辺　厳, 藤井久男, 中野博重

INTRAPERITONEAL URINARY INFILTRATION AFTER INGUINAL HERNIOPLASTY

NOBUMICHI TANAKA, SEIICHIRO OZONO, AKIHIDE HIRAYAMA,
MOTONOBU YASUKAWA, HIDETO OKADA, AKIO IWAI,
YOSHIHIKO HIRAO and EIGORO OKAJIMA
Department of Urology, Nara Medical University
IWAO WATANABE, HISAO FUJII and HIROSHIGE NAKANO
The First Department of Surgery, Nara Medical University
Received November 18, 1991

Summary: Bladder complications associated with inguinal hernioplasty is a rare condition. A 76-year-old woman was referred to our hospital complaining of abdominal distension with lower abdominal pain after left inguinal hernioplasty. About 2000 ml of urine-like fluid was obtained by abdominal puncture. Cystogram and abdominal CT scan revealed evidence of intraperitoneal urinary infiltration. At laparotomy there could be found a small hole in the bladder wall around which peritoneum with severe edema and necrotic change was observed. Partial cystectomy was performed. There have been 5 reported cases of bladder rupture after inguinal hernioplasty in the Japanese literature and we review the pathogenesis and treatment of this rare condition.

Index Terms

bladder rupture, inguinal hernioplasty, intraperitoneal urinary infiltration

緒　言

鼠径ヘルニア根治術後に合併した腹腔内尿浸潤の報告例は少ない. 今回われわれは, 鼠径ヘルニア根治術後に合併した腹膜石灰沈着を伴った腹腔内尿浸潤の1例を経験し治癒せしめたので, 若干の文献的考察を加えて報告する.

症　例

症例：74歳, 女性

主訴：下腹部痛, 腹部膨隆

既往歴：30歳時急性虫垂炎(虫垂切除術).

家族歴：両親, 姉弟が肺結核.

現病歴：1989年4月26日, 某診療所にて左鼠径ヘルニア根治術を受けた. 手術直後より下腹部痛, 腹部膨隆が出現し, その後症状軽減しないため, 4月30日県立五

条病院外科を受診した．腹腔穿刺にて尿様腹水約2000 mlが認められたため，同日同病院に入院した．5月1日．BUN 49.4 mg/dl, Cr 2.4 mg/dl, 尿量2950 mlであったが，5月2日にはBUN 28.2 mg/dl, Cr 0.9 mg/dlと改善した．5月2日，膀胱造影(Fig.1)にて造影剤の腹腔内への溢流がみられ，腹部CT scan(Fig.2)にても腹腔内に造影剤が認められたため，同日当科を紹介され入院した．

入院時現症：体格栄養中等度．胸部理学的所見に異常を認めず，腹部は著明な膨隆および下腹部に圧痛と筋性防御を認めた．外性器および下肢に異常所見は認められなかった．

入院時検査成積：末梢血所見に異常はみられず．生化学検査ではBUN 25.0 mg/dl, Cr 1.5 mg/dlと軽度の上昇が認められた以外はすべて正常であった．尿所見では，沈渣にて赤血球20-30/hpf，白血球7-8/hpfであったが細菌培養は陰性であった．

X線検査所見：排泄性尿路造影(Fig.3)では骨盤腔内への著明な造影剤の溢流が認められ，また腸管ガスの貯留がみられた．

以上の所見より，鼠径ヘルニア根治術後の腹腔内尿浸潤の診断のもと入院当日，すなわちヘルニア根治術後7日目，全麻下に手術を施行した．

手術所見：下腹部正中切開にてRetzius腔に達し膀胱前腔を検索すると，左腹膜鞘状突起部の腹膜に裂孔を認め，同部より混濁した尿様液を約700 ml吸引した．切開創を臍上に延長し腹腔内を観察すると，腹膜ならびに腸間膜に一見白苔を思わせる白色の石灰沈着を広範囲に認めた．左鼠径管に連なる腹膜には数本の絹糸で縫合した痕跡があり，同部周辺には浮腫が著明で，一部は壊死をともなっており，壊死部分の中央には直径約5 mmの膀胱穿孔が認められた．穿孔部を中心に径4 cmの膀胱壁を部分切除し，健全な膀胱壁を確認した上で膀胱を2層に縫合し，留置カテーテルを挿入した．右肝下面，左脾臓下面，Douglas窩および，左腹膜外骨盤腔にドレーンを留置し，創を縫合閉鎖して手術を終了した．また腹腔

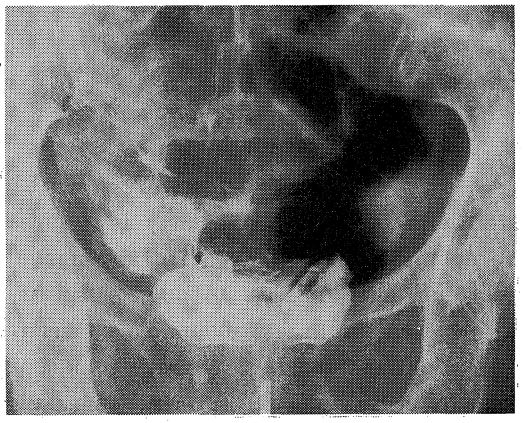

Fig. 1. Cystogram demonstrting intraperitoneal bladder rupture.

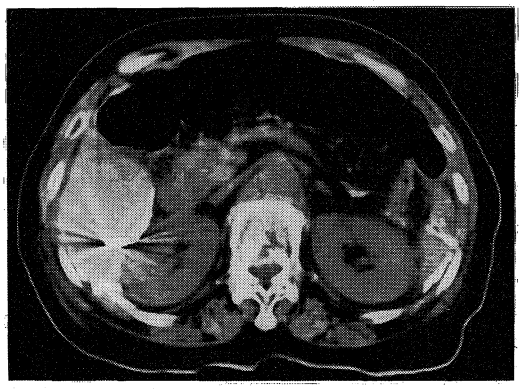

Fig. 2. Abdominal CT scan (plain) after cystogram showing intraperitoneal leakage of contrast medium which was instilled into the bladder.

Fig. 3. Excretory urogram showing intraperitoneal bladder rupture.

内の石灰沈着は除去しえず，術後の腸管の癒着は必発と考えられ，イレウス予防のためにイレウス管を肛門より挿入留置した．

術後経過：術後経過良好にて，BUN, Cr は術直後より正常化し，術後 22 日目の膀胱造影にて膀胱よりの造影剤の溢流所見もなく，術後 35 日目の排泄性尿路造影(Fig.4)でも造影剤の排泄および両側尿管の通過性は良好で，膀胱壁の不整もなく，6 月 22 日術後 52 目に退院した．以後外来にて経過を観察しているが，術後 2 年 6 カ月を経過した現在，消化器合併症もなく経過良好である．

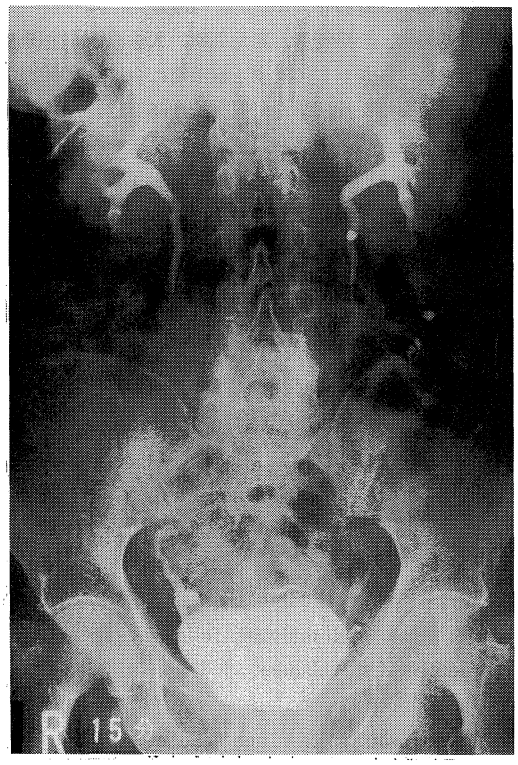

Fig. 4. Postoperative excretory urogram showing no leakage of contrast medium.

考　　察

膀胱破裂は大別すると，自然破裂と外傷性破裂に分類される．Bastable[1]らは膀胱自然破裂を「外傷なしに生じた腹腔内または骨盤腔へのすべての膀胱破裂」と定義し，「1：膣および結腸または腹壁瘢痕を通じての膀胱瘻，2：膀胱鏡検査，膀胱焼灼術および砕石術などのような機械操作による破裂，3：膀胱内への異物挿入による破裂や流産を目的とした器具挿入による破裂，4：分娩時の子宮や膣裂傷の波及によるもの，5：膀胱留置カテーテルによる潰瘍による破裂」などは除外した．

鼠径ヘルニア根治術後の合併症として，膀胱破裂の報告例は少ない．佐々木ら[2]は本邦における 64 例の膀胱自然破裂の報告例を統計学的に検討し，その中で 2 例の鼠径ヘルニア根治術後の膀胱破裂を報告しているが，うち 1 例[3]は膀胱ヘルニアの誤診例のため除外すべきである．したがって，本邦における鼠径ヘルニア根治術後の膀胱破裂例は，残りの 1 例[4]とその後われわれが調べ得た限りでは 4 例[5-7]みられ，自験例を含めて計 6 例である[1-6]．年齢は 3 歳から 76 歳，平均 37.7 歳で，男性 4 例，女性 2 例であった．破裂形式は腹腔内破裂 3 例，腹腔外破裂 3 例であり，全例に外科的治療が施行され，ヘルニア根治術から修復手術までの期間は，2 日から 30 日間で，平均 14 日間であった(Table 1)．

鼠径ヘルニア根治術時に何らかの原因で膀胱壁に針をかけたために膀胱破裂が生じたと考えるならば，これを自然破裂に含めるか，外傷性破裂に含めるかは異論のあるところである．膀胱壁に結紮糸をかけたために膀胱壁が壊死に陥り脆弱した部分へ何らかの力が加わり，膀胱破裂が生じたとするならば自然破裂と考えられるが，自験例では左鼠径管に連なる腹膜に数本の絹糸で縫合した痕跡があり，これを原因とするならば自然破裂と考えるのは妥当ではないと考えられる．

Shah ら[8]や Ko ら[9]によると，腹腔内膀胱破裂の際，BUN の上昇が認められ，あたかも腎不全様の値を示す

Table 1. Reported cases with rupture of the urinary bladder after inguinal hernioplasty in Japan

Case	Age	Sex	Duration between hernioplasty and diagnosis	Type of rupture	Area of rupture	Prognosis
1	15	M	17days	intraperitoneal	rt-wall	healed
2	51	M	30days	extraperitoneal	lt-wall	healed
3	5	F	14days	extraperitoneal	lt-wall	healed
4	3	M	2days	intraperitoneal	rt-wall	healed
5	76	M	unknown	extraperitoneal	lt-wall	healed
present	76	F	7days	intraperitoneal	lt-wall	healed

ことがあると述べている．これは，“peritoneal-self-dialysis[1]による尿の再吸収が原因と考えられるとしている．自験例でもヘルニア根治術後6日目のBUNの値は49.4 mg/dlと高値を示した．しかし，同日，腹腔内穿刺にて尿様腹水を約2000 ml排出し，さらにバルーンカテーテルを尿道に留置し，2950 mlの尿排出があり，翌日の血中BUNは28.2 mg/mlと低下した．これは尿道留置のカテーテルにより良好なドレナージが施されたためperitoneal-self-dialysisを最小限に抑えられた結果であると考えられる．また膀胱破裂修復術後はすみやかにBUNは正常化した．

Richardsonらは[18]は，腹膜内破裂の症例に対しても，1)他臓器に損傷がない．2)少なくとも12時間以内に診断する．3)尿路感染がなく予防的に十分な化学療法を行う．4)カテーテル留置が可能．5)出血，尿ドレナージに対する管理ができる．6)全身状態を十分観察の上，いつでも手術に踏み切る準備ができている．などの条件が揃えば，保存的に治療し得ると述べている．また中橋ら[11]も，損傷部位が膀胱前壁あるいは側壁，または頂部に近い膀胱壁であっても尿のドレナージが十分可能ならば，裂孔の大きさが直径1～1.5 cm位でも保存的治療が可能であると述べている．

自験例を含めて，われわれが調べ得た6例のヘルニア根治術後の膀胱破裂の症例はすべて修復手術が行われており，ヘルニア根治術後の膀胱破裂という特殊な条件においては保存的療法は適応外であろう．自験例では，膀胱破裂後尿のドレナージが充分にできておらず，結果として破裂部周囲は壊死に陥っていたが，その壊死部分を十分に取り除いて膀胱部分切除を施行して良い結果を得ており，適切な治療であったと考えられる．また，術中，腹膜に広範囲の石灰沈着を認め，術後のイレウスは必発と考えイレウス管を挿入したが，とくにイレウスなどの術後合併症もなく治癒せしめ得た．

結　　語

鼠径ヘルニア根治術後に合併した腹膜石灰沈着を認める尿浸潤の1例を経験したので若干の文献的考察を加えて報告した．

（本論文の要旨は第130回日本泌尿器科学会関西地方会において発表した．）

文　　献

1) **Bastable, J. R. G., De Jode, L. R.** and **Warren, R. P.**：Spontaneous rupture of the bladder. Brit. J. Urol. **31**：78-86, 1959.

2) **佐々木秀平，半田紘一，鈴木信行，大日向充，久保隆**：膀胱自然破裂の1例―本邦報告64例の統計的観察―．西日泌尿．**41**：101-107, 1979.

3) **渋谷宗則，渡辺悌三**：ヘルニア手術による膀胱損傷の1例．日外会誌．73：624, 1972.

4) **矢島息吹，小野利彦，岩元則幸，久保泰徳，生田治康**：鼠径ヘルニアに対する根治術に合併した膀胱腹腔内破裂の1症例．日泌尿会誌．**66**：524, 1975.

5) **谷川克己，松下一男，大越正秋**：鼠径ヘルニア手術による膀胱合併症の2例．臨泌．**38**：997-1000, 1984.

6) **長島金二，杉山直史，小笠原忠彦，川満富裕，池田舜一，白石　哲，土岡　丘**：外鼠径ヘルニア根治術時の膀胱損傷2例．小児外科 **16**：1357-1363, 1984.

7) **新村研二**：鼠径ヘルニア術後の膀胱皮膚瘻症例．鹿児島医誌．**38**：446, 1986.

8) **Shah, P. M., Kim, K-H., Ramirez-Schon, G.** and **Reynolds, B. M.**：Elevated blood urea nitrogen：an aid to the diagnosis of intraperitoneal rupture of the bladder. J. Urol. **122**：741-743, 1979.

9) **Ko, K. W., Randolph, J.** and **Fellers, F. X.**：Peritoneal self-dialysis following traumatic rupture of the bladder. J. Urol. **91**：343-346, 1964.

10) **Richardson, J. R.** Jr. and **Leadbetter, G. W.**Jr.：Non-operative treatment of the ruptured bladder. J. Urol. **114**：213-216, 1975.

11) **中橋　満，里見佳昭**：膀胱破裂の11例―特に保存的治療法の可能性の検討．臨泌．**32**：747-750, 1978.