奈医誌．(J. Nara Med. Ass.) **43**, 257～259, 1992

陰嚢内脂肪腫の1例

奈良県立医科大学泌尿器科学教室
田中洋造，林　美樹，三馬省二
田畑尚一，米田龍生，永吉純一
金子佳照，平尾佳彦，岡島英五郎

INTRASCROTAL LIPOMA : A CASE REPORT

YOZO TANAKA, YOSHIKI HAYASHI, SHOJI SAMMA, SHOICHI TABATA, TATSUO YONEDA, JUNICHI NAGAYOSHI, YOSHITERU KANEKO, YOSHIHIKO HIRAO and EIGORO OKAJIMA
Department of Urology, Nara Medical University
Received June 24, 1992

Summary : A case of intrascrotal lipoma is reported. A 76-year-old man was referred to our outpatient clinic with the complaint of a painless mass of scrotal content on the right side. The tumor and right testis were resected en block via inguinal approach, which weighed 570 grams. The testis was clearly identified from the mass ; however, adhesion between the epididymis and spermatic cord and the tumor was evident. Histologically it was diagnosed as lipoma. We herein review 70 cases of intrascrotal lipoma reported in Japan.

Index Terms

lipoma, intrascrotal content

緒　　言

陰嚢内脂肪腫は，比較的まれな疾患であり陰嚢内悪性腫瘍や鼠径ヘルニアなどと鑑別を要する．今回われわれは陰嚢内脂肪腫の1例を経験したので若干の文献的考察を加え報告する．

症　例

患者：76歳，男性，元農業．

主訴：右陰嚢内容の無痛性腫大．

既往歴：特記すべき事なし．

家族歴：特記すべき事なし．

現病歴：1989年8月頃より右陰嚢内容の腫大を認めていたが，無症状のため放置していたところ，腫大が著明となったため1990年2月26日当科を受診した．

初診時所見：体格中等度，栄養状態良．胸腹部理学的所見に異常を認めず．右陰嚢内に17×13×11 cm大の表面平滑で軽度透光性を有する弾性軟の腫瘤を触知した(Fig. 1)．触診上右精巣と腫瘤の境界は明瞭であった．また，両側鼠径リンパ節を含め，リンパ節の腫脹や腫瘤は触知しなかった．

以上より，右陰嚢内腫瘍の診断にて精査加療目的で1990年3月23日当科に入院した．

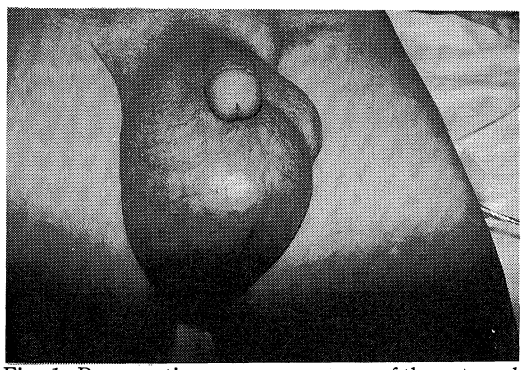

Fig. 1. Preoperative gross appearance of the external genitalia, showing swelling of right intrascrotal contents.

血液・尿検査所見：末梢血液，血液生化学，尿検査にて異常所見は認められなかった．血沈値は1時間値6 mm，CRP陰性で，精巣腫瘍マーカーもAFP 0 ng/ml，β-HCG 0.4 ng/mlで，CEAは5.8 ng/mlであった．

放射線学的検査所見：胸部単純撮影で異常所見は認められず，排泄性尿路撮影では上部尿路に異常所見は認められなかった．陰嚢部CTscanでは，右陰嚢内に，内部構造が不均一な腫瘤が認められた．この腫瘤の吸収値は全体的に低吸収値域を示したが，一部に高吸収値を示す部位がみられた(Fig. 2)．

超音波検査所見：右陰嚢内に内部構造が不均一な充実性の腫瘤が認められた．

以上より，右陰嚢内腫瘍の診断にて1990年3月29日，腰椎麻酔下に手術を施行した．

手術所見：右鼠径部に皮膚切開を加え，鼠径輪に達したところ，腫瘍は総鞘膜内に認められた．腫瘍と精巣の境界は明瞭であったが，精巣上体および精索とのあいだに癒着がみられた．腫瘍と精管および精巣動静脈との剝離が困難であったこと，また，肉眼的には悪性腫瘍の可能性が否定できなかったため，精巣も含めて腫瘍を摘出した．

摘出標本所見：大きさは8×7×6 cmで，重量は570 gであった．腫瘍割面の色調は光沢のある黄色で，分葉状を示し，硬さは弾性軟であった．腫瘍と精巣との境界は明瞭であったが，精巣上体および精索とは不明瞭であった(Fig. 3)．

病理組織学的所見：腫瘍は成熟した脂肪細胞よりなり，悪性所見は認められず，脂肪腫と診断した(Fig. 4)．

術後経過は順調で，術後18日目に退院した．以後外来にて経過観察中であるが腫瘍の再発は認めていない．

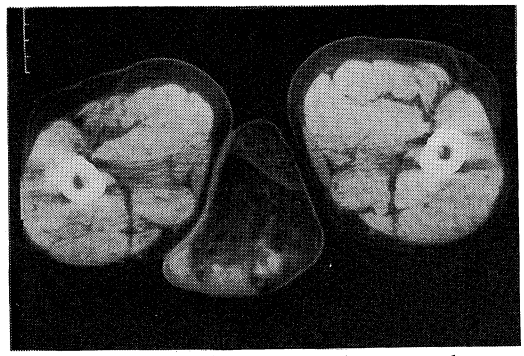

Fig. 2. CT scan of right intrascrotal contents, demonstrating low density in most area with partially mixed pattern of density.

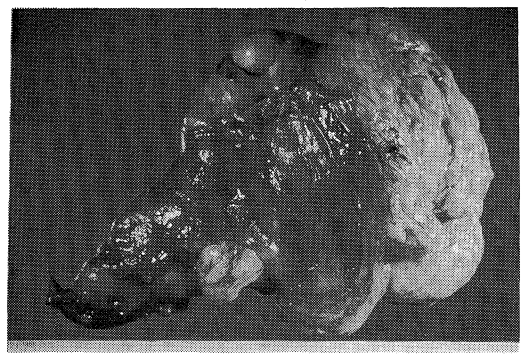

Fig. 3. Gross appearance of the specimen resected.

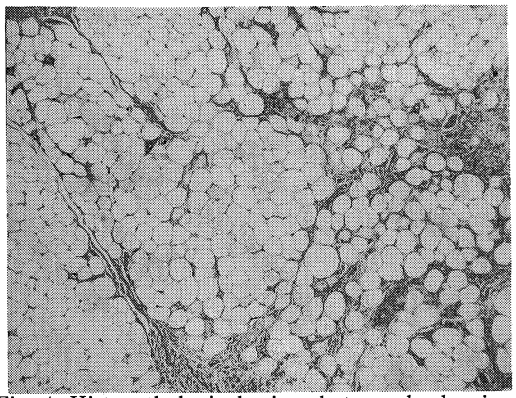

Fig. 4. Histopathological microphotograph, showing mature fatty tissue. (HE stain×100)

考　　察

陰嚢内脂肪腫は，陰嚢内良性腫瘍のなかでは最も高頻度にみられる疾患[1]である．Leysonら[2]は陰嚢内脂肪腫をその発生母地から，(1)精索，精巣上体，精巣，総鞘膜から発生する“paratesticular type”と，(2)陰嚢壁の皮下組織，鼠径管周囲や腹膜周囲の脂肪組織，会陰部から発生する“extratesticular type”に分類している．自験例では，腫瘍は総鞘膜内にあり精巣とは境界明瞭であったが，精巣上体，精索とは境界不明瞭であったことより“paratesticular type”であると考えられる．

陰嚢内脂肪腫の本邦報告例は，われわれが検索した限りでは1912年の小沢[3]の報告以来，自験例を含め70例がある．年齢の分布は1歳～80歳まで全年齢層にみられるが，50-60歳代が37例(53％)と多くみられた．摘出腫瘍重量は0.5～9750 gであるが，自験例のごとく500 g以上のものは，13例(19％)と少ない．主訴は，陰嚢内容の腫大が60例(86％)と大多数をしめ，そのうち無痛性のものは56例(80％)であった．患側は，右側30例(43％)，左側36例(51％)，両側4例(6％)で左右差は認め

られない．治療法は記載の明かな60例(86％)に腫瘍摘出術が施行され，さらにこれら60例中28例(47％)において精巣の合併切除が行われており，そのうち18例(64％)で鼠径部での高位切除術が行われている．一般的に陰嚢内脂肪腫は良性腫瘍であり腫瘍摘出術で十分と考えられるが，自験例では，術前，超音波断層撮影で不均一な充実性腫瘤を示したことより，悪性腫瘍も否定し得ず，また，術中，腫瘍と精管，精索血管との剝離が困難であったため精巣も合併切除した．基本的には陰嚢内脂肪腫が疑われる場合は，腫瘍摘出術を念頭におくべきであるが，肉腫との混合型の報告[4]や，初回腫瘍摘出術後3回再発した症例において肉腫化したとの報告[5]もあり，悪性腫瘍が否定できない場合は，鼠径部切開による精巣も含めた高位腫瘍摘出術を行うべきであると考える．また，術後再発の報告[6,7]もあり，充分な腫瘍切除とともに術後の経過観察が必要であると考えられる．

(本論文の要旨は第132回日本泌尿器科学会関西地方会において発表した．)

文　　献

1) **広野晴彦，川井　博，淡輪邦夫**：精索脂肪腫．臨泌．**27**：585，1973.

2) **Leyson, J. F. J., Doroshow, L. W.** and **Robbins, M. A.**：Extratesticular lipoma：Report of 2 cases and a new classification. J. Urol. **116**：324, 1976.

3) **小澤慶三郎**：精系脂肪腫ノ示説．日泌尿会誌．**1**：36，1912.

4) **日比正志**：睾丸莢膜及精系ノ腫瘍ニ就テ．十全会誌．**28**：687，1923.

5) **鍋島晋次，浜田　斉，細木　茂，木内利明，黒田昌男，三木恒次，清原久和，宇佐美道之，古武敏彦**：陰嚢内脂肪腫の1例．西日泌尿．**49**：639，1987.

6) **原田　彰**：精系腫瘍の1例．体性**24**：515，1937.

7) **平野哲夫，石川登喜治，高村孝夫**：再発性精索脂肪腫．日泌尿会誌．**64**：75，1973.