奈医誌．(J. Nara Med. Ass.) **44**, 221～224, 1993

乳腺原発悪性リンパ腫の１手術症例

奈良県立三室病院外科
森田敏裕，小山文一，西和田　敬，八木正躬

奈良県立三室病院病理
下村英明

奈良県立医科大学第１外科学教室
中野博重

PRIMARY MALIGNANT LYMPHOMA OF THE BREAST : A CASE REPORT

TOSHIHIRO MORITA, FUMIKAZU KOYAMA,
TAKASHI NISHIWADA and MASAMI YAGI
The Department of Surgery, Nara Prefectural Mimuro Hospital

HIDEAKI SHIMOMURA
The Department of Pathology, Nara Prefectural Mimuro Hospital

HIROSHIGE NAKANO
First Department of Surgery, Nara Medical University
Received July 28, 1993

Abstract : A case of primary malignant lymphoma of the breast is reported. A 61-year-old woman visited the hospital because of tumor in the upper outer quadrant of the right breast. Palpation, an ultrasonography and mammography suggested breast cancer. Needle aspiration biopsy of the mass yielded tumor cells, so a standard radical mastectomy was performed. The pathological specimen revealed malignant lymphoma, diffused type, medium sized cell, B cell type on LSG classification. Postoperative examination disclosed no abnormal findings and so it was diagnosed as primary malignant lymphoma of the breast.

Index Terms

mammary tumor, malignant lymphoma

緒　　言

乳腺原発の悪性リンパ腫は比較的稀な疾患で本邦報告例は133例である．今回我々は本疾患を１例経験したので若干の文献的考察を加えて報告する．

症　　例

患者：61才，女性
主訴：右乳房腫瘤
家族歴：母親に子宮癌
既往歴：高血圧にて近医通院中

現病歴：数日前に右乳房C領域のしこりに気ずき，平成4年9月19日当院を受診した．

現症：身重169 cm，体重60 kg，栄養良好．貧血，黄疸を認めず，腹部は平坦軟で肝脾腫はなく，右腋窩には小指頭大のリンパ節を数個触知したが，他の表在リンパ節は触知しなかった．

局所所見：右乳房C領域に4.0×4.0 cmの表面平滑，境界明瞭，弾性硬な腫瘤を触知した．可動性は良好で，皮膚所見はみとめられなかった．

入院時検査所見：軽度の貧血を認めて以外生化学，尿検査に異常を認めなかった．またCEA，CA19-9など腫瘍マーカーもすべて正常範囲であった（Table 1）．

超音波検査所見：右乳房C領域に29×25 mm大，形状は不整，内部エコーはモザイク状の腫瘤が認められた（Fig 1）．

Mammography検査所見：右乳房に40×25 mmの分様状の腫瘤陰影を認めた．放射状突起および石灰化像は認められなかった（Fig 2）．

なお平成4年9月24日に施行した穿刺吸引細胞診ではPc分類でclass-Vであった．以上の検査所見より，乳房悪性腫瘍の診断のもと平成4年9月29日定型的乳房切断術を施行した．

切除標本割面所見：35×25 mm大の腫瘤が乳腺組織に接して認められた．腫瘤は境界明瞭で，内部は充実性で一部壊死状であった（Fig 3）．

病理組織学的所見：HE染色弱拡大像では，腫瘍細胞が乳房脂肪組織内にびまん性に認められた（Fig 4）．

HE染色強拡大では，ほぼ大きさのそろった，種々の核形態を持つ中型のリンパ球様細胞の増殖を認めた（Fig 5）．

PAP染色（MB-1, SL-26）では腫瘍細胞が陽性を示した．また切除したリンパ節では，腋窩リンパ節に15個中3個の転移が認められた．腫瘍のホルモンレセプターはER（−），PgR(−)であった．

以上の結果，Malignant lymphoma, diffuse type,

Table 1. Blood test data on admission

Blood analysis			
RBC	378×10^4	TP	7.75 g/dl
Ht	35.6 %	Alb	64.4 %
Hb	11.9 g/dl	AMY	186 IU/l
WBC	5300	BUN	15.6 mg/dl
Plt	177×10^3	Cr	0.9 mg/dl
Coagulation test		Na	140 mEq/l
BT	4.0 min	K	3.7 mEq/l
PT	11.2 sec	Cl	101 mEq/l
APTT	27.8 sec	Ca	9.3 mg/dl
Blood chemistry		CRP	0.4 mg/dl
T-Bil	0.7 mg/dl	Tumor marker	
ZTT	9.1 KU	CEA	4.2 ng/ml
TTT	9.4 KU	CA 125	8 U/ml
ALP	168 IU/l	CA 19-9	15 U/ml
GOT	32 IU/l	TPA	46 U/l
GPT	35 IU/l	Serological test	
ChE	1.01△pH	HBs Ag	(−)
LDH	402 IU/l	HCV	(+)

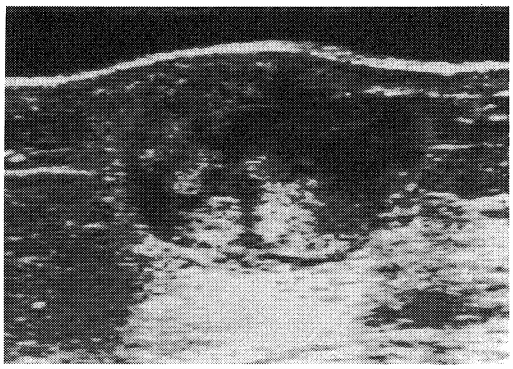

Fig. 1. An ultrasonographic examination of the right breast thowed a irregular shaped mass, 29 X 25 mm, with a mosaiced echo pattern.

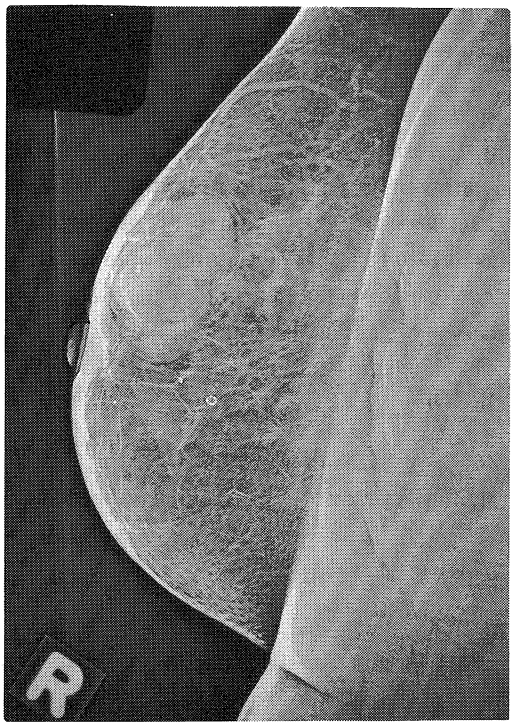

Fig. 2. A mammography revealed a lobulated mass but not spicular and calcification.



Fig. 3. On cut surface of the surgical material, a white solid tumor was obserbed closed with mammary gland.

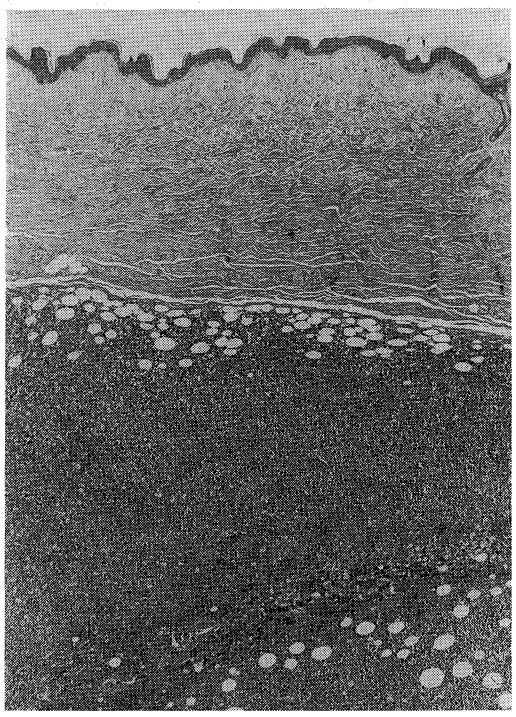

Fig. 4. The pathological speciemen showed tumor cells diffusely in the fatty tissue of the breast. (HE stain X 40)

medium sized cell type, B cell type. と診断した.

なお術後に施行した上部消化管内視鏡，下部消化管透視，Ga シンチグラフィ，胸部，縦隔 CT，骨髄穿刺にて異常を認めず，Ann-Arbor 臨床病期分類では IIE であった.

術後化学療法としてエトポシドを投与し現在外来通院中で，9ヶ月経過観察中であるが再発を認めていない.

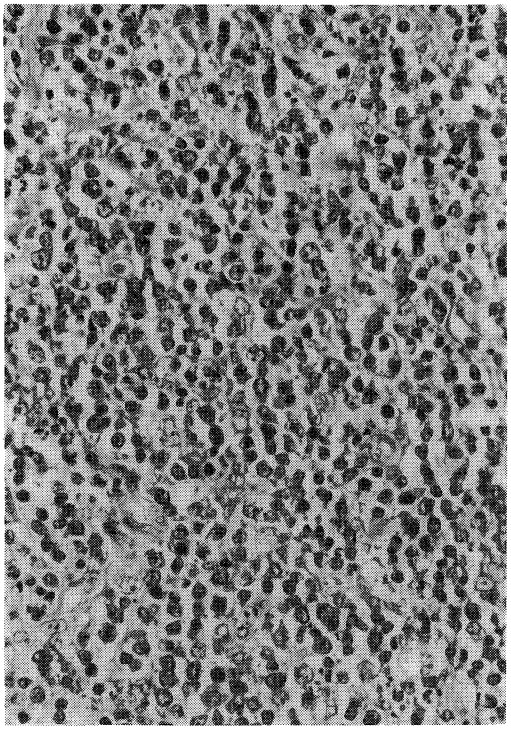

Fig. 5. Diffuse proliferation of medium sized lymphoma cells were revealed. (HE stain X 200)

考　　察

一般に悪性リンパ腫は，全身性疾患であり，原発部位を乳房と確定することは難しい．しかし現状としては Wiseman[1]による 1)病理診断が確実であること．2)乳腺組織とリンパ腫細胞が密接していること，3)初診時に乳腺以外の部位に悪性リンパ腫がないこと(ただし，同側の腋窩リンパ節転移はあってよい)という3つの条件を診断基準として，これにあてはまるものを乳腺原発悪性リンパ腫としている．我々の症例は術後組織学的に悪性リンパ腫と判明し術後の諸検査において他の部位に異常をみとめないため乳腺原発悪性リンパ腫と診断した.

本疾患は，第36回乳癌研究会のアンケート調査によると 0.15％程度である[2]．平均年齢は53才と乳癌よりもやや高い[3]．その他臨床的特徴としては両側発生が12％と多くまた平均腫瘍径が 6.1 cm と乳癌に比べ大きい傾向にある[3]．また経過観察中に腫瘍径が急速に増大したと述べている文献[4]もある．我々の症例の年齢は61才であり腫瘍径は 3.5 cm であった.

LSG分類による組織型ではdiffuse lymphomaが90％以上を占め大細胞型が最も多く，follicular lymphomaは非常に稀である．また免疫学的検索ではB cell typeが20例，T cell typeが1例である[7]．

本疾患の術前診断であるが，血液生化学検査データー上特異的所見はない[5]．超音波やmammography等の画像診断においてもその所見はさまざまである．超音波所見での報告をみると，腫瘍の形状は整なものもあれば，不整なものもあり，分葉状，嚢胞様[4]といった所見であることもあり内部エコーもさまざまである．mammographyにおいては辺縁平滑，鮮明な均一な腫瘤陰影で，spiculaやcalcificationのない報告[6),7]が多い．以上のように画像上さまざまな所見を呈し，また本疾患が希少ということもあり画像診断上は葉状肉腫[6]，線維腺腫[8),9]，癌[10]を考えたとする報告が見られる．このように画像上より本疾患と診断する決め手はなく[6]，また細胞診における正診率も37.5％[3]と低く術前診断は困難である．ゆえに診断のほとんどが生検および手術標本での組織学的検査に依存している．我々の症例においても，細胞診では本疾患と診断し得ず，術後の摘出標本より本疾患と診断された．

治療に関しては，本邦ではリンパ節郭清を含めた乳房切断術にVEMP, CHOPといった補助化学療法を施行するものが主流であるが，一定した見解はない．長田[7]らは手術療法に関しては予後に差を認めず，術後の補助化学療法，放射線療法が予後に影響を及ぼすと述べているが，松下[3]らは乳癌根治手術に準じた根治手術が有用であると述べている．

本疾患の予後は5年生存率35.3％，また35.1％の症例が1年以内に死亡しており[3]乳癌と比較して非常に悪い．予後に関与する因子として腫瘍径，腋窩リンパ節の転移の有無が重要であるとされている[3]．小坂[5]らの集計によれば，腋窩リンパ節転移陽性症例の3年生存率は10％と極めて予後不良である．病理組織学的な予後ではdiffuse lymphomaはfollicular lymphomaに比べ悪い[7]．

我々の症例においては手術より9ケ月経過した現在再発の兆候は認めていないが，リンパ節転移症例でもあり，今後十分な経過観察が必要であると考えている．

（本論文の要旨は第153回近畿外科学会において発表した．）

文　　献

1) **Wiseman, C.** and **Liao, K.** ：Primary lymphoma of the breast. Cancer **29**：1705-1712, 1972.
2) **第36回乳癌研究会**：日癌治．**18**：1226-1233, 1983.
3) **松下啓二，西牧敬二，浦山弘明，幕内雅敏，沼田　稔**：乳腺原発悪性リンパ腫の1例．日臨外医会誌．**54**：122-126, 1993.
4) **山本恭助，大宮英寿，高尾信太郎，脇田和幸，西田禎宏，埴岡啓介，斉藤洋一**：乳房原発悪性リンパ腫．外科治療 **64**：859-863, 1991.
5) **小坂建夫，広野禎介，石黒信彦，高柳尹立，野口晶邦，宮崎逸夫**：乳腺原発悪性リンパ腫の1例と予後に関する文献的考察．臨外．**36**：1905-1912, 1981.
6) **田中真理子，中村仁信，大井博道**：乳房原発悪性リンパ腫の画像診断．臨放．**30**：117-119, 1985.
7) **長田敬嗣，岡島邦雄，梁　壽男，金本裕吉，三好和裕，田口忠宏，山本隆一**：乳腺原発悪性リンパ腫の検討一自験例3例および全国集計．大阪医大誌．**50**：69-75, 1991.
8) **白川和豊，板野秀樹，三竿貴彦，城間浩司，前田宏也，水田　稔，大屋　崇，都嵜和美，中村隆資，川端健二**：乳腺原発悪性リンパ腫の2例．三豊総合病院雑誌 **11**：55-59, 1990.
9) **篠崎　登，内田　賢，細谷哲男，南雲吉則，桜井健司，下田忠和**：乳腺原発悪性リンパ腫の一症例．乳癌の臨床 **2**：527-530, 1988.
10) **桑名三徳，下江安司，泉　喜策，氏原　一，森本忠興，駒木幹正，宮崎純一**：乳腺原発悪性リンパ腫の1例．外科 **53**：879-881, 1991.